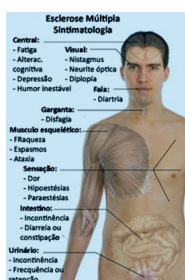


### O que é a Esclerose Múltipla?

A esclerose múltipla, também conhecida como esclerose em placas ou esclerose disseminada é uma doença do Sistema Nervoso Central, lentamente progressiva, que se caracteriza por placas disseminadas de desmielinização (perda da substância - mielina - que envolve os nervos) no crânio e medula espinhal, dando lugar a sintomas e sinais neurológicos sumamente variados e múltiplos, às vezes com remissões, outras com exacerbações, tornando o diagnóstico, o prognóstico e a eficiência dos medicamentos discutíveis. Não existem causas conhecidas para a esclerose múltipla, entretanto estudam-se causas do tipo anomalias imunológicas, infecções virais ou alterações enzimáticas.

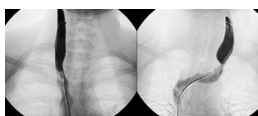


### O que é a insuficiência venosa crônica cérebro-espinhal (IVCCE)

Nos últimos anos, algumas novas teorias têm sido propostas para se desvendar as causas da esclerose múltipla. Um cirurgião Italiano chamado Paolo Zamboni aventou a possibilidade de que a esclerose múltipla e a doença venosa crônica talvez compartilhem algumas características principais, em particular um aumento na deposição de ferro no cérebro. Tal hipótese foi sustentada pela observação inicial de um refluxo incomum do tórax para as veias do pescoço em um paciente com esclerose múltipla durante um exame por ultrassonografia com Doppler das artérias carótidas.

Este padrão anormal de fluxo sanguíneo recebeu a denominação **de insuficiência venosa crônica cérebro-espinhal**

tendo sido posteriormente observado em outros pacientes com esclerose múltipla.



### Qual é a consequência da IVCCE?

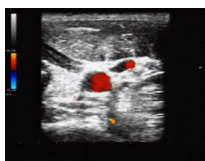Segundo essa teoria, o fluxo venoso cerebral inadequado aumentado a permeabilidade dos vasos dentro do cérebro provocando o extravasamento de glóbulos vermelhos para a região peri-venosa. A degradação desses glóbulos vermelhos extravasados levaria à sobrecarga de ferro nos tecidos resultando reação inflamatória autoimune que teria como consequência a perda da mielina.

### Como se faz o diagnóstico de IVCCE?

O diagnóstico da insuficiência venosa crônica cérebro-espinhal pode ser realizado por meio da ultrassonografia com Doppler do pescoço para avaliação das veias jugular interna e

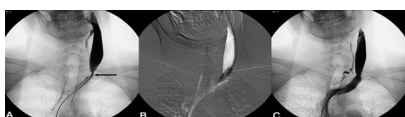
vertebral, ou por meio de ultrassonografia com Doppler colorido transcraniano para avaliar o fluxo sanguíneo nas veias cerebrais profundas. Ambos os exames devem ser realizados duas vezes, sendo uma vez com o paciente na posição supina e em seguida com o paciente sentado. No caso da ultrassonografia com Doppler do pescoço, o objetivo é a identificação da presença de refluxo nas veias jugulares internas e/ou nas veias vertebrais, refluxo em quaisquer das veias cerebrais profundas, evidências de estenose nas veias jugulares internas, fluxo não detectável ao Doppler nas veias jugulares internas e/ou veias vertebrais e controle postural invertido nas principais vias de saída venosas cerebrais. Normalmente, na posição supina, o fluxo de saída ocorre predominantemente pelas veias vertebrais, enquanto, na posição sentada, esse fluxo deveria ocorrer através das veias jugulares internas. O refluxo nas veias jugulares internas ou nas veias vertebrais é considerado presente quando ocorre uma reversão do fluxo com duração superior a 0,88 segundo. Em pacientes saudáveis, o fluxo venoso é sempre direcionado ao coração, independentemente da posição da cabeça.

À ultrassonografia com Doppler colorido transcraniano, considera-se a presença de refluxo nas veias cerebrais profundas por mais do que meio segundo. Normalmente o fluxo é unidirecional e para longe do cérebro tanto na posição supina quanto na posição sentada. A insuficiência venosa crônica cérebro-espinhal é considerada presente quando há compatibilidade com dois desses critérios ultrassonográficos, tornando-se também uma indicação para a venografia.



### Qual é a proposta de tratamento?

Nos casos em que se comprova a redução do calibre das veias em mais de 50% foi observado a possibilidade de dilatar as veias com o procedimento de angioplastia. Este procedimento consiste na utilização de um cateter que possui um balão no seu extremo distal com o qual é possível dilatar a veia e melhorando o fluxo venosos cerebral.



### Qual é o resultado do tratamento Endovascular?

Os resultados preliminares tem sido muito alentadores já que evidenciaram que pode se reduzir a pressão venosa em todos os segmentos tratados, com diferenças estatisticamente significantes entre os valores pré- e pós-operatórios.

Os dados demonstraram que os pacientes que apresentavam a forma recorrente-remissiva da doença tiveram melhora significativa dezoito meses após a angioplastia, enquanto os pacientes que apresentavam as formas primariamente e secundariamente progressivas da doença apresentaram melhora limitada aos seis meses e nenhuma melhora significativa após dezoito meses. Todos os pacientes com a forma recorrente-remissiva da doença com veias

jugulares internas e ázigos patentes no pós-operatório permaneceram sem recorrência por todo o período coberto pelo estudo, e o número de pacientes com lesões ativas à ressonância magnética diminuiu de 50% para 12%.

Segundo Zamboni a esclerose múltipla clinicamente definida está fortemente associada à insuficiência venosa crônica cérebro-espinhal, de alguma forma ligada à hemodinâmica venosa anormal causada por múltiplas estenoses venosas extracranianas. De modo geral, a angioplastia parece ser uma abordagem promissora, principalmente no curso da forma recorrente-remissiva da esclerose múltipla, oferecendo melhoras significativas quanto aos resultados neurológicos a longo prazo, e sem recorrências em pacientes com permeabilidade venosa estável.

Entre em contato com a nossa equipe: [atendimento@endovascularcenter.com.br](mailto:atendimento@endovascularcenter.com.br) .