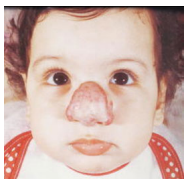

As malformações são anomalias do sistema vascular que podem se apresentar clinicamente de forma variada, em diversas áreas anatômicas e em diferentes idades.

As anomalias vasculares são comumente divididas em dois grupos: Tumores Vasculares e Malformações Vasculares.

Entre os tumores vasculares, que são lesões proliferativas, o mais comum é o chamado hemangioma infantil que se caracteriza por apresentar um rápido crescimento após o nascimento com comportamento proliferativo muito característico, mas costuma regredir espontaneamente a partir do primeiro ano de vida num processo que pode ocupar a primeira década de vida da criança.



Hemangioma infantil em região nasal. Quando não apresentam complicação a conduta é apenas o ac

As malformações vasculares são lesões que não apresentam um comportamento proliferativo nos primeiros anos de vida, mas costumam crescer ao longo do tempo e não regredir espontaneamente. Elas crescem de forma proporcional ao crescimento do corpo e geralmente apresentam-se desencadeados por estímulos fisiológicos, endócrinos, trauma, infecções, etc.

De acordo com as características da sua angioarquitetura e comportamento hemodinâmico podem ser divididas em: Malformações de baixo fluxo, Malformações de alto fluxo, ou Malformações complexas ou combinadas.

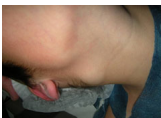
Entre as Malformações de baixo fluxo encontramos as de componente capilar como o hemangioma plano, as de componente venosas e as de componente linfático como o

linfangioma.

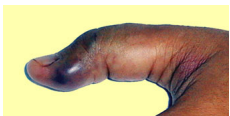

O **Malformação capilar** se apresenta pelo exemplo a **Malformação capilar** é uma malhada na pele. É indolor e com

Malformações venosas comumente se apresentam como tumorações de consistência amolecida e fria

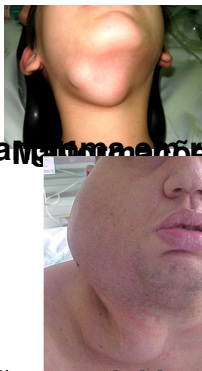


Malformação venosa no pescoço



Malformação venosa no dedo da mão

Malformações linfáticas (linfangioma) molecidas que implicam os tecidos moles, embora de cons



Linfangio-matose na região cervical caracterizam por uma comunicação anômala entre o sistema arterial e venoso.

Malformação arterial localizada na região facial direita.

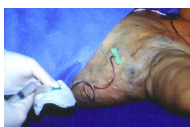
Tratamento das Malformações Vasculares

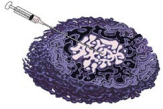As malformações vasculares podem se apresentar de forma simples ou complexo e, portanto, a forma de tratamento deve ser adequada para cada caso. Não existe a técnica ou material ideal, mas há seguramente insumos que melhor se adequam para cada caso. O importante é compreender perfeitamente a situação, conhecer o objetivo do procedimento e ter intimidade com a técnica e os insumos.

De forma geral pode-se dizer que as malformações de baixo fluxo são melhor abordadas por técnicas de esclerose percutânea e as malformações arteriais de alto fluxo por embolização endovascular.

Esclerose percutânea: é um método simples utilizado principalmente para tratamento de malformações venosas. O método pode ser realizado exclusivamente com o auxílio do ultra-som ou mediante visão da fluoroscopia. Vários esclerosantes têm sido propostos e utilizados para tratamento de Malformações.

Os mais utilizados são o álcool absoluto (99,5%), a espuma de polidocanol 3% ou o tetradecil sulfato (sotradecol). Mas recentemente tem havido uma tendência a esclerose percutânea com Bleomicina, principalmente para tratamento de MALFORMAÇÕES localizadas na face e cabeça por provocar efeito inflamatório discreto com pouco edema. O procedimento de escleroterapia percutânea pode ser realizado comumente com anestesia local e sedação, embora nas crianças possa ser necessário lançar mão de uma anestesia geral.

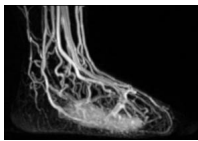
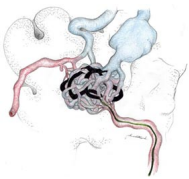




Técnica de esclerose percutânea. É injetado um agente esclerosante que irá provocar trombose dos va

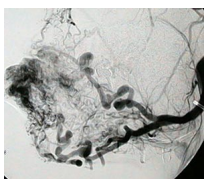
Embolização de malformações arteriais

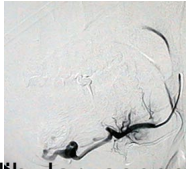
As malformações arteriais caracterizam-se pela presença de uma alteração vascular denominada nidus interposta entre as arteríolas e as vênulas de drenagem. Para que o tratamento seja eficiente o alvo deve ser o nidus e não as artérias nutridoras, já que em geral elas são múltiplas e a oclusão de somente algumas não impedirá que outras vias continuem vascularizando a malformações.



endovascular por emboloterapia. Fica facilmente evidenciado por um estudo contrastado como uma angiogra

Em geral a melhor forma de atingir o nidus por via endovascular é mediante a utilização de um agente fluído e com este sentido duas substâncias têm sido utilizadas: Cola adesiva e Onyx. Ambos os produtos tem características e comportamentos diferentes e por tanto, devem ser utilizados de forma apropriada.





ção mandibular: aspecto angiográfico antes e depois do tratamento endovascular.

Literatura Recomendada

Mulliken JB, Glowacki J. Hemangiomas and vascular malformations in infants and children: a classification based on endothelial characteristics. *Plast Reconstr Surg*. 1982;69:412–422.

Jackson IT, Carreno R, Potparic Z, Hussain K. Hemangiomas, vascular malformations, and lymphovenous malformations: classification and methods of treatment. *Plast Reconstr Surg*. 1993;91:1216–1230.

Dubois J, Garel L. Practical aspect of intervention in vascular anomalies in children. *Semin Intervent Radiol*. 2002;19:73–87.

Lee BB, Do YS, Byun HS, Choo IW, Kim DI, Huh SH. Advanced management of venous malformation with ethanol sclerotherapy: mid-term results. *J Vasc Surg*. 2003;37:533–538.

Villavicencio JL, Scultetus A, Lee BB. Congenital vascular malformations: when and how to treat them. *Semin Vasc Surg*. 2002;15:65–71.

Sofocleous CT, Rosen RJ, Raskin K, Fioule B, Hofstee DJ. Congenital vascular malformations in the hand and forearm. *J Endovasc Ther*. 2001;8:484–494.

Tan KT, Simons ME, Rajan DK, TerBrugge K. Peripheral high-flow arteriovenous vascular malformations: a single-center experience. *J Vasc Interv Radiol*. 2004;15:1071–1080.

Van der Stricht J. The sclerosing therapy in congenital vascular defects. *Int Angiol*. 1990;9:224–227.

Yao Y, Lomis NN, Scott SM, Yoon HC, Miller FJ. Percutaneous sclerotherapy for congenital venous malformations in the extremities. *Orthopedics*. 2001;24:45–51.

Lee BB, Kim DI, Huh S, et al. New experiences with absolute ethanol sclerotherapy in the management of a complex form of congenital venous malformation. *J Vasc Surg*. 2001;33:764–772.

Dubois J, Garel L, Abela A, Laberge L, Yazbeck S. Lymphangiomas in children: percutaneous sclerotherapy with an alcoholic solution of zein. *Radiology*. 1997;204:651–654.

Fishman SJ, Mulliken JB. Vascular anomalies: a primer for pediatricians. *Pediatr Clin North Am*. 1998;45:1455–1477.

Siniluoto TM, Svendsen PA, Wikholm GM, Fogdestam I, Edstrom S. Percutaneous sclerotherapy of venous malformations of the head and neck using sodium tetradecyl sulphate (sotradecol). *Scand J Plast Reconstr Surg Hand Surg*. 1997;31:145–150.

Rimon U, Garniek A, Galili Y, et al. Ethanol sclerotherapy of peripheral venous malformations. *Eur J Radiol*. 2004;52:283–287.

Rautio R, Saarinen J, Laranne J, Salenius JP, Keski-Nisula L. Endovascular treatment of venous malformations in extremities: results of sclerotherapy and the quality of life after treatment. *Acta Radiol*. 2004;45:397–403.